Über Coxa valga luxans.

Inaugural-Dissertation

von

Dr. med. Hiero Richardt.

Schäckermann & de Greiff, Crefeld

Über Coxa valga luxans.

Inaugural-Dissertation

zur

Erlangung der medizinischen Doktorwürde

der

Hohen medizinischen Fakultät

der

Albert-Ludwigs-Universität zu Freiburg i. Br.

ACAD.
LUGD.BAT.
BIBL.

vorgelegt von

Hiero Richardt

aus Effelder

am 20. Januar 1911.

Digitized by the Internet Archive
in 2026

https://archive.org/details/IA41545318_0137

Im Jahre 1878 hat Mikulicz die Neigung, welche der Schenkelhals mit dem Schafte des Femurs bildet, den sogenannten Neigungswinkel, durch Zahlen festgelegt. Der Neigungswinkel ist derjenige Winkel, der durch die Achsen des Schenkelhalses und des Oberschenkelhalses gebildet wird. Er beträgt durchschnittlich 125—128°. Der kleinste Winkel bei normal geltendem Oberschenkel betrug bei den Mikulicz'schen Messungen 108°, der größte 140°.

Kocher und Hofmeister haben 1894 für diejenigen Formen der Schenkelhalsverbiegungen, bei welchen der Winkel kleiner ist als normal (d. h. im Sinne Mikulicz) den Namen „Coxa vara" vorgeschlagen.

In demselben Jahre schlägt Hofmeister für die Verbiegung des Oberschenkels in entgegengesetztem Sinne den Namen „Coxa valga" vor. Es besteht also bei der Coxa valga eine Aufrichtung des Schenkelhalses. Der Neigungswinkel kann hierbei zwischen 128° und 180° im äußersten Falle schwanken.

Die Grösse des Neigungswinkels hat, wie leicht einleuchtet, Beziehungen zu der Stellung des Trochanter maior, der normalerweise in der Roser-Nélaton'schen Linie steht. Bei Coxa vara werden wir einen Hochstand, bei Coxa valga einen mehr oder weniger ausgesprochenen Tiefstand des Trochanter haben. Die Stellung des Trochanter ihrerseits hat wieder Einfluß auf die äußere Form der Hüftgegend. Bei der Varusdeformität wird die Hüfte prominent, bei der Valgusstellung abgeflacht sein, vorausgesetzt natürlich, daß das Hüftgelenk an und für sich normal ist.

Die Coxa vara hat durch umfangreiche Literatur (Zesas giebt im Jahre 1904 ein Verzeichnis von nicht weniger als 170 Nummern an) eine genügende Beleuchtung erfahren. Ganz anders dagegen steht es um die weniger vorkommende Coxa valga. Im Jahre 1908 führt Kumaris etwa 40 typische Valgusdeformitäten auf.

Bis zum Jahre 1906 sprach man bei Coxa valga nur von Schenkelhalsverbiegungen. Klapp aber machte im Juni dieses Jahres in der Sitzung der „Niederrheinischen Gesellschaft für Natur- und Heilkunde zu Bonn“ darauf aufmerksam, daß es bei Erwachsenen Fälle von Coxa valga gäbe, bei denen die Gelenkpfanne nicht ganz vom Femurkopf ausgefüllt würde, sondern durch ihre besonders schräge Stellung die nach oben gedrehte Kopfgelenkfläche nicht bedecken könne, und ein großer Teil des Kopfes unbedeckt bleiben oder in Subluxation treten müsse, wenn die Belastung dabei Unterstützung gewährte. Er schlug deshalb für diese Form der Deformität den Namen „Coxa valga luxans“ vor. Bei ihr treffen also Collum valgum und Luxatio coxae zusammen.

Man muß also danach die Coxa valga in zwei verschiedene Gruppen einteilen:

I.

Die Deformität betrifft nur den Schenkelhals (Collum valgum). Dieser ist auffallend kurz und steil gestellt, sodaß der Neigungswinkel bedeutend grösser ist als normalerweise. Hierher gehören die meisten Coxae valgae.

Kumaris hat, wie schon gesagt, die wenigen Fälle von Coxa valga zusammengestellt und unterscheidet:

1. Coxa valga traumatica. Sie entsteht durch fehlerhafte Callusbildung der Bruchenden eines Schenkelhalsbruches. Hier ist auch der Epiphysenlösung zu gedenken, die spontan bei Lues, Tuber-

kulose und Osteomyelitis, ferner durch Trauma entstehen kann.

2. Coxa valga symptomatica. Sie kommt bei Entlastung, beziehungsweise bei mangelnder Belastung zu stande, z. B. bei Lähmungen.

3. Coxa valga rachitica. Bei ihr liegt die Verbiegung weniger im Schenkelhals als vielmehr in der Diaphyse.

4. Primäre Coxa valga bei Neugeborenen und Erwachsenen. Bei ihr ist keine der genannten Ursachen zu finden, sie muß also angeboren sein. Das Auftreten erst im vorgeschrittenen Alter ist noch nicht genügend geklärt. Drehmann erklärt die angeborene Coxa valga dadurch, daß er eine hochgradig ausgebildete Erschlaffung des ganzen fibrösen Apparates annimmt. David nimmt abnorme Druckverhältnisse in utero an. Hierdurch wird nach seiner Ansicht eine trophische Störung nicht nur der Muskulatur, sondern auch der Knochen hervorgerufen; denn das Röntgenbild zeigt in jedem Falle einen außerordentlich grazilen, schlanken Bau der unteren Extramitätenknochen, namentlich aber des Femurschaftes.

Ferner ist bei Exostosen, Arthritis deformans, Chondrodysplasie, Tuberkulose, Osteomalacie, Osteomyelitis und Hydrocephalus eine Vergrößerung des Neigungswinkels beobachtet worden. Auch nach Spinaler Kinderlähmung kann eine Coxa valga vorkommen.

Stieda führt noch eine „Coxa valga adolescentium“ an, deren Zustandekommen folgendermaßen erklärt wird: „Nach Lauenstein verdankt die Coxa vara ihre Entstehung dem Zuge der gesamten, vom Becken entspringenden Muskulatur, die auf den großen Trochanter einen Zug parallel dem Verlauf des Schenkelhalses beziehungsweise in transversaler Richtung ausübt. Bei der Coxa valga könnte man auch an

die Wirkung eines Muskelzuges denken. Die Muskeln, die am Scheitel des vom Schenkelhals und Schenkelschaft gebildeten Winkels inserieren, und in der Richtung nach innen wirksam sind, können wohl dazu beitragen, den Winkel zu strecken. Es kämen hier also besonders die Außenrotatoren in Betracht, die ja auch im schmerzhaften Stadium des Leidens sogar spastisch kontrahiert sein können. Außerdem ist an die Wirkung des Ileospoas zu denken."

Was die Symptomatologie* der Coxa valga angeht, so herrscht fast völlige Uebereinstimmung darüber: Das Bein steht in Abduktionsstellung und in Außenrotation. Die weitere Abduktion ist meist behindert. Beim Gang besteht Schmerzhaftigkeit in der Hüfte. Ferner ist der Tiefstand des Trochanters noch zu beachten.

II.

Bei der Coxa valga luxans müssen wir auch die Beziehung des Collum valgum zu der Hüftgelenkspfanne ins Auge fassen. Ueber das Collum valgum gilt dasselbe wie bei der reinen Coxa valga. Die Hüftgelekpfanne zeigt hier aber einen ganz besonderen Bau. Sie ist auffallend schräg beziehungsweise steil gestellt und flach gebaut; die Grenzen derselben sind im Röntgenbild nicht deutlich zu erkennen. Infolge dieser beiden Anomalien kann es leicht zu einer Luxation kommen, indem der Gelenkkopf den richtigen Widerstand an der oberen Gelenkpfanne nicht findet.

Ueber Coxa valga luxans sind bis jetzt zwei Fälle von Stern und ein Fall von Hesse beschrieben worden. Letzterer allerdings unter dem Namen einer „Bilateralen, idiopathischen, juvenilen Osteoarthritis deformans des Hüftgelenkes".

* (Die Symptomatologie ist hier aufgeführt, damit man sie mit derjenigen der Coxa valga luxans vergleichen kann.)

Es folgen hier des Vergleichs halber die bisher beschriebenen Fälle:

1. Stern, Fall 1. „Maria T., 24 Jahre alt, Ehefrau. Anamnese: Der Vater ist gesund, die Mutter ist im Wochenbett gestorben. Als Kind hatte Patientin die englische Krankheit und konnte mit 4 Jahren noch nicht laufen. Soweit sie sich erinnern kann hat sie immer gehinkt. Zur Korrektur des Hinkens hat sie Geradehalter getragen. Schmerzen traten erst in der Hüfte auf, seitdem sie im Jahre 1904 in einem hiesigen Krankenhause an Gelenkrheumatismus gelegen hat. Dieselben stellen sich jetzt öfter und manchmal sogar sehr heftig ein, angeblich bei feuchter Witterung am stärksten. Mit 19 Jahren will die Kranke Blinddarmentzündung gehabt haben, die aber ohne operativen Eingriff wieder vorübergegangen ist. Während sie vor 5—6 Jahren noch weit laufen konnte, vermag sie jetzt höchstens noch 1 Stunde andauernd zu marschieren.

Status vom Juni 1906.

Die Kranke ist von mittlerer Körpergrösse, von kräftigem Knochenbau, der Ernährungszustand ist ziemlich gut.

Beim Gehen hinkt die Patientin und schont das rechte Bein.

Bei horizontaler Lage auf dem Tisch erscheint das rechte Bein etwas verkürzt.

Entfernung der Spina iliaca ant. sup. vom Malleolus internus rechts 81 cm, links 82 cm.

Wadendicke rechts $29^{3}/_{4}$ cm, links $31^{1}/_{3}$ cm.

Die dünnste Stelle des Oberschenkels rechts 32 cm, links $33^{3}/_{4}$ cm, 20 cm oberhalb des oberen Kniescheibenrandes beträgt der Umfang rechts $46^{3}/_{4}$ cm, links 51 cm.

Abduktion und Adduktion des rechten Beines ist ebenso leicht ausführbar, wie links, ohne daß das Becken mitgeht.

Bei der Rotation im Hüftgelenk fühlt man rechts ein leichtes Anschlagen, als ob der Kopf über ein leichtes Hindernis leicht hinweggleite, und zwar hat man das Gefühl bei der Innenrotation mehr als bei der Außenrotation. Links spürt man dasselbe nicht.

Beide Trochanteren stehen in der Roser-Nélaton' schen Linie. Bei rechtwinkliger Flexion der Hüfte steht der rechte Trochanter etwa $1^1/_2$ cm oberhalb der Roser-Nélaton'schen Linie, während der linke nicht über dieselbe hinausrückt.

Flexion und Extension sind völlig frei.

Die Röntgenphotographie war in diesem Falle von besonderer Bedeutung; denn ohne sie hätte man wohl kaum die Veränderungen erkannt, die sich auf dem Bilde darboten.

An dem Schenkelhalse erkannte man zunächst, daß derselbe ziemlich kurz ist und viel steiler als gewöhnlich steht, der Winkel zwischen Schaft und Hals ist sicher grösser als 125^0. Der Kopf, der doch sonst ganz in der Pfanne steckt, ist nur mit seinem unteren $^2/_3$ in der Pfanne, während die obere Gelenkfläche desselben ganz frei und nicht von Knochen umschlossen ist.

Die Ursache dieses sonderbaren Verhaltens finden wir, wenn wir die Pfanne näher betrachten. Dieselbe ist ziemlich flach, steht sehr steil, besonders da es sich um die Hüfte einer 24 Jahre alten Frau handelt, und ist ein Stück hinaufgewandert, d. h. der obere Rand findet sich nicht an der gewöhnlichen Stelle, sondern es hat sich viel höher eine Veränderung am Knochen gebildet, die man als Pfannenrand bezeichnen könnte. Der untere, vom Kopfe verlassene Teil der Pfanne ist nicht deutlich als Höhlung zu erkennen, vielleicht auch an teilweiser Obliteration der Pfanne wegen Ausschaltung der Funktion.

Das Hüftgelenk dieser Frau ist wegen des seltenen Befundes häufig in Rückenlage und Bauchlage mit größter Vorsicht hinsichtlich der Lage des Beines photographiert worden, stets ergab sich genau derselbe Befund."

2. Stern, Fall 2. „Mathias D., 16 Jahre alt, Fabrikarbeiter.

Anamnese:

Beide Eltern und 8 Geschwister des Patienten sind gesund. Er selbst ist niemals krank gewesen, kann auch nicht angeben, ob er in dem kranken Bein früher etwas gespürt hat, höchstens zeitweise eine ganz geringe Schwäche.

Im Jahre 1905 rutschte er auf einer am Bergesabhang liegenden Eisenplatte aus, die Beine wurden dabei gespreizt, das linke kam nach vorn, das rechte hinten zu liegen. Er konnte aber gleich wieder aufstehen und mit geringen, in beiden Beinen gleichen Schmerzen, weiter gehen. Einige Tage nach diesem kleinen Unfall spürte er des Nachts, als er das gekrümmte rechte Bein strecken wollte, Schmerzen in demselben, die sich allmählich auch bei Tage, besonders nach längerem Gehen einstellten.

Von November an ungefähr mußte er beim Gehen hinken und das rechte Bein schonen, sodaß er nur noch leichte Arbeiten verrichten konnte. Kohlenkarrenfahren wurde ihm besonders schwer.

Im März 1906 stellte sich D. in der Bonner Poliklinik vor.

Status vom März 1906.

Für 16 Jahre ist der Kranke ein mittelgroßer, schlanker junger Mann mit gut gebautem Thorax und ziemlich kräftiger Muskulatur. Beiderseits bestehen mäßige Plattfüße.

Neben einer geringen Lordose zeigen Lenden- und Brustwirbelsäule eine leichte Ausbiegung nach

rechts. Die rechte Gesäßfalte ist weit schwächer angedeutet als die linke, ihre Länge beträgt etwa 2—3 Querfinger weniger als die der anderen Seite.

Die rechte Hinterbacke erscheint ebenso wie das rechte Bein abgemagert. Aeußerlich betrachtet, steht der rechte Trochanter weiter und eckiger seitlich heraus, beim Betasten dieser Gegend fühlt man dasselbe sehr deutlich, während der linke Trochanter unter den gut gepolsterten Weichteilen gar nicht hervorspringt.

Das rechte Bein von der Spitze der Spina iliaca ant. sup. bis zur Spitze des Malleolus int. mißt 87 cm, das linke $88^1/_2$ cm.

Der rechte Trochanter steht ungefähr $2^1/_2$ cm oberhalb der Roser-Nélaton'schen Linie, der linke in derselben.

Die rechte Wade mißt $31^1/_2$ cm, die linke $31^3/_4$ cm.

Der rechte Oberschenkel im unteren Drittel $32^1/_2$ cm, der linke $34^2/_3$ cm, 25 cm oberhalb des oberen Kniescheibenrandes wird am rechten Bein $44^1/_2$ cm, am linken $48^3/_4$ cm gemessen.

Beim Gehen hinkt der Kranke mit dem rechten Bein, und zwar tritt er sich den rechten Trochanter und scheinbar die ganze Beckenseite nach oben. Flexion und Extension im Hüftgelenk sind frei.

Die Abduktion und Adduktion im linken Hüftgelenk ist frei, im rechten ur wenig behindert, dagegen sind die Rollbewegungen rechts erheblich eingeschränkt, links frei.

Die Röntgenphotographie zu beschreiben, ist überflüssig, sie zeigt genau dasselbe Bild, wie der vorige Fall. Vielleicht ragt der Kopf etwas weiter frei aus der Pfanne heraus. Anderseits muß man berücksichtigen, dass der Knochenbau bei diesem jungen Manne ein viel kräftigerer ist, als bei der Frau, sodaß man die beiden Bilder nicht genau mit einander vergleichen kann".

3. Hesse'scher Fall.

Anamnese:

„Es handelt sich um eine 32jährige Bauerntochter, die als Kind Lungenentzündung gehabt hat, der vor einem Jahr zwei Abszesse am rechten Ellenbogen incidiert wurden, die sich nach mehreren Wochen schlossen. Seit sechs Wochen besteht an der einen Incisionswunde eine kleine, nur mäßig sezernierende Fistel.

Mit 10—12 Jahren fiel den Eltern ein geringes Hinken auf, ohne daß Beschwerden vorhanden waren. Einige Jahre später traten heftige Schmerzen im linken Hüftgelenke auf, wenn die Kranke längere Zeit auf dem Felde gearbeitet hatte. Das Hinken veränderte sich nicht. Auch sonstige Störungen in den Bewegungen und bei der Arbeit traten nicht auf, bis vor 2—3 Jahren sich wieder erhebliche Schmerzen im linken Hüftgelenke, gelegentlich auch im rechten, einzustellen begannen, hauptsächlich nach längerem Gehen oder Stehen. Seit einem Jahre haben sich die Schmerzen derart verschlimmert, daß sie schon nach $^1/_4$—$^1/_2$ stündigem Gehen recht heftig werden. In der Ruhe ist sie schmerzfrei, auch bei den ersten Schritten verspürt sie keine Beschwerden. Eine Schwellung in einer der beiden Hüften hat nie bestanden, von einem Trauma weiß die Kranke nichts.

Status:

Das Mädchen ist von gesundem Aussehen. Der Gang ist etwas unbeholfen, steif und links in mäßigem Grade hinkend, sie kann in Kniebeuge gehen, und sich auf die Fußspitzen stellen.

Geringe Schwierigkeiten macht das Stehen in Grundstellung, Ferse an Ferse. Sie steht mit dem linken Fuß weniger fest auf als mit dem rechten. Dabei ist die linke Spina ant. sup. eine Spur höher als die rechte.

In ruhiger Rückenlage besteht eine Lordose der Lenden- und Brustwirbelsäule, sowie bei Parallelstellung der Beine linksseitiger Beckenhochstand (Spina ant. sup. links 2 cm höher als rechts).

Die Lordose gleicht sich aus, nachdem nicht nur das linke, sondern auch das rechte Bein um einen Winkel von ungefähr 80—90° flektiert wird, der Beckenhochstand durch Adduktion des linken Beines um 35—40°.

Beide Beine zeigen in Ruhestellung ihre Patella nach vorn gerichtet, das linke ist im Vergleich zum rechten etwas atrophisch. Die Trochanterenspitze steht beiderseits 1—1½ cm oberhalb der Roser-Nélaton'schen Linie. Das linke Bein ist dem Beckenhochstand entsprechend scheinbar verkürzt. Spina ant. sup. — Malleolus int. rechts 79 cm, links 78,5 cm.

Die Trochanterenspitze ist vom Malleolus externus beiderseits gleichweit entfernt.

Die Extension ist rechts stark, links noch etwas stärker behindet. Die Flexion ist nach Ausgleichung der Lordose nach rechts um 40—45°, links um 30—40° möglich.

Die Adduktion ist rechts normal, links nach Ausgleichung des Beckenhochstandes aufgehoben. Die Abduktion ist beiderseits mäßig beschränkt. Die Innenrotation ist beiderseits aufgehoben, die Außenrotation normal.

In diesen beschränkten Grenzen sind die Bewegungen aktiv und passiv frei ausführbar, Versuche darüber hinauszugehen, verursachen Schmerzen.

Bei der Untersuchung in Narkose fiel bei fast allen Bewegungen in beiden Hüftgelenken, links mehr als rechts, starkes Krachen und Reiben auf. Auch konnte man den Schenkelkopf jetzt sich in der Pfanne mitbewegen fühlen. Die übrigen Gelenke erwiesen sich als frei.

Die Röntgenphotographie ergab folgendes: Links und rechts ist der Schenkelkopf um reichlich die Hälfte seiner Konvexität über den oberen Pfannenrand herausgetreten und läßt an diesem freien Teile Beziehungen zur Gelenkfläche der Pfanne vermissen. Der übrige innere und untere Teil der Gelenkfläche des Schenkelkopfes sitzt noch im oberen Teile der Pfanne.

Der Gelenkspalt aber ist im Röntgenbild links nicht ganz vollständig, aber doch nahezu, rechts vollständig verloren gegangen. Die Rundung der Konvexität hat einer Abflachung Platz gemacht. Randwülste, Auffaserungen oder dergleichen sind am Schenkelkopf nicht zu sehen.

Die Verkürzung und Steilheit des Schenkelhalses, die bei Aufnahme in Bauch- und Rückenlage sehr auffallend ist, dürfte auf Rechnung der Dislokation der Schenkelköpfe und der damit verbundenen veränderten Stellung des Beines zu setzen sein, vielleicht aber auch z. T. mit dem Krankheitsprozeß im Zusammenhang stehen.

Die Pfannengrenzen selbst sind nicht deutlich abgrenzbar; die Pfanne selbst erscheint abgeflacht, der Pfannenboden ist unscharf, er hat an Dicke nicht unbeträchtlich zugenommen. Der untere Teil der Pfanne ist durch ausgedehnte, unregelmäßig prominierende Schatten ausgefüllt.

Es ist also auf beiden Seiten zu einer erheblichen Subluxation des Schenkelkopfes nach hinten gekommen."

Soweit die Hesse'schen Ausführungen. Nach Stern ist auch dieser Fall zu der Coxa valga luxans zu rechnen. Stern führt nämlich folgendes an:

„Auch hier ist der starke Schräg- ja beinahe senkrechte Stand der Pfanne recht auffällig.

Hesse selbst schaltet nämlich neuropathische Gelenkaffektionen, Lues, Tuberkulose und chronischen Gelenkrheumatis differentialdiagnostisch aus und stellt die Diagnose einer „Bilateralen, idiopathischen, juvenilen Osteoarthritis deformans des Hüftgelenkes".

Wie der Name schon sagt, ist die Krankheit doppelseitig ohne erkennbare Ursache aufgetreten und betrifft eine jugendliche Person, die in diesem Falle gesund und kräftig ist. Die genannte Krankheit nun ist dieselbe, die man noch als „Malum coxae senile" bezeichnet, ein Name, der ja das Vorkommen bei alten Leuten genügend kennzeichnet. Besonders tritt sie bei solchen von schwächlicher und elender Konstitution auf und zwar ganz allmählich, in schleichender Weise, und befällt dann häufig mehrere Gelenke. Kommt sie aber einmal, wie das höchst selten der Fall ist, bei jungen kräftigen Leuten vor, so ändert sich das Ganze in der Weise, daß sie, während die alten Leute ohne Ursache an der Arthritis deformans erkrankten, bei jungen Patienten fast ausnahmslos nach einem schweren Trauma einsetzt und dann immer auf ein Gelenk, das eben von dem Trauma getroffen ist, beschränkt bleibt.

Beides, Alter und monartikuläre Erkrankung trifft bei dem Hesse'schen Falle nicht zu, und wenn man zugleich noch an die sehr grosse Seltenheit der jugendlichen Arthritis deformans denkt, so kann man doch berechtigten Zweifel an obiger Diagnose hegen".

4. Auch in hiesiger Klinik wurde ein Fall von Coxa valga luxans beobachtet; der Fall ist insofern von Bedeutung, als es sich um einen Patienten handelt, der bei der landwirtschaftlichen Berufsgenossenschaft Rentenanspruch erhebt und daher wiederholt und von verschiedenen Aerzten untersucht wurde, bevor er in die hiesige Klinik zur Begut-

achtung kam. Als Unterlagen dienen die Unfallakten und die Krankengeschichte.

Anamnese:

Fridolin G., Knecht, geboren am 14. II. 88, war bis Juni 1903 immer gesund, ebenso sind seine Eltern und 5 Geschwister gesund.

Am 24. Juni 1903, nachmittags 5 Uhr, wurde er beim Anspannen von einer Kuh getreten. Er kam zu Fall, und die Kuh trat ihm auf den linken Fuß und das linke Knie. Wunden entstanden nicht. Er konnte an diesem Tage trotz geringer Schmerzen seine Arbeit noch verrichten. Am anderen Tage mußte er jedoch wegen Schwellung des Fußes und Schmerzen das Bett hüten. Nach einigen Tagen konnte er leichtere Arbeiten wieder verrichten, jedoch dauerten die Schmerzen noch an. Zu den Schmerzen im linken Fuß gesellten sich auch bald solche im linken Knie. Deshalb suchte Patient am 6. Septbr. 1903 ($2^1/_3$ Monat nach dem Unfall) ärztliche Hilfe auf.

Der Arzt stellte Einwärtsknickung des linken Knies fest und führte diese auf den Unfall zurück, indem er Bänderzerrung annahm. Das linke Bein war nach außen rotiert. Hinken musste Patient seit dem Unfall immer.

Bis Ende Januar 1904 (7 Monate) waren die Beschwerden noch stärker geworden. Besonders morgens und bei Witterungswechsel verspürte Patient starke Schmerzen im Knie.

Im November 1905 ($2^1/_3$ Jahr) giebt Patient bei einer abermaligen Untersuchung an, auch in der linken Hüfte Schmerzen zu verspüren. Die Muskulatur des linken Beines zeigte damals geringe Atrophie. Der Patient ging stark hinkend, setzte den linken Fuß mehr auf den inneren Fußrand auf im Vergleich zu rechts. Das linke Bein wies ausgesprochene X-Beinstellung auf und war nach aussen rotiert.

Bis zum 1. Mai 1907 (3 Jahre 10 Monate) war der Gang durch das Nachschleppen des ganzen linken Beines sehr stark hinkend geworden. Auch wurde festgestellt, daß Patient in der ganzen körperlichen Entwicklung zurückgeblieben war. (Patient führte dies auf den Unfall zurück.)

Zur Klärung dieses Falles wurde Patient nun der hiesigen Chirurgischen Klinik überwiesen. Bisher hatte er eine Unfallrente von 15 % erhalten.

Status:

Patient wurde beobachtet vom 21. Juni 1907 bis 26. Juli 1907 (4 Jahre nach dem Unfall).

Es handelt sich um einen für sein Alter kleinen und schwächlichen Patienten.

Schmales Gesicht, hoher Gaumen, Mundatmung und starke Hypertrophie der Tonsillen sprechen für adenoide Wucherungen. Es besteht eine geringe Lordose der Lendenwirbelsäule. Das linke Bein und Hüfte sind atrophisch.

Patient geht schlecht unter Hinken mit Aussenrotation des linken Beines und Reiben der Kniee aneinander.

Das linke Bein steht in einem erheblichen Grade von X-Beinstellung. Rechts ist die Abnormität nur in geringem Grade vorhanden. Das linke Bein steht in Adduktionsstellung.

Die Beweglichkeit ist im linken Hüftgelenk allseitig mäßig eingeschränkt und schmerzhaft bei Innen- und Außenrotation.

Das Röntgenbild ergiebt an den Knien ausser der X-Stellung (links bedeutend größer als rechts) normale Verhältnisse.

Das Röntgenbild weist ferner eine erhebliche Veränderung der linken Hüfte auf. Der Femurkopf ist nach oben verschoben und hat die Pfanne teilweise verlassen. Seine runde Gestalt ist verloren gegangen,

er ist vielmehr ziemlich abgeplattet. Der Neigungswinkel beträgt 148°. Der Schenkelhals ist auffallend verkürzt, eine Verkürzung die nicht allein durch die bei der Aufnahme nicht vollkommen auszugleichende Außenrotation erklärt wird. Auch die Pfanne selbst ist verändert. Sie ist ausgeweitet und flach gebaut. Die Entfernung des Pfannenbodens zur innern Kleinbeckenrandlinie ist größer als normal. Die Grenzen sind unscharf.

Jetzt folgt der Status vom 10. April 1910. Durch die Bemühungen des Herrn Privat-Dozenten Dr. Oberst nämlich, dem ich hier auch meinen besonderen Dank aussprechen möchte, ist es gelungen, den Patienten noch einmal zur Nachuntersuchung und abermaligen Begutachtung in hiesige Klinik zu bekommen.

Anamnese (Fortsetzung).

Patient ist jetzt 22 Jahre alt und ist seit der letzten Untersuchung in hiesiger Klinik nicht krank gewesen.

Die Schmerzen im linken Knie und Hüfte haben beim Gehen immer fortbestanden.

Patient bezog eine Rente von 30% und war in einer Uhrenfabrik tätig, wo er zwar leichte Arbeiten zu verrichten hatte, jedoch größtenteils stehen mußte.

Der zu Untersuchende giebt an, bei der ersten Musterung vor 2 Jahren 156,5 cm, bei der letzten vor einigen Wochen 164 cm groß gewesen zu sein.

Status vom 10. April 1910 ($2^3/_4$ Jahre nach der ersten Untersuchung, $6^3/_4$ Jahre nach dem Unfall).

Patient ist gut genährt und hat eine gesunde, frische Farbe. Der Muskulaturtonus ist ziemlich gut. Ausgesprochene rachitische Veränderungen bestehen nicht. Die Knochen sind gut entwickelt. Im Unterkiefer sind noch 4 Schneidezähne vom Milchgebiß vorhanden. Der Kiefer ist schmal, der Gaumen hoch und schmal, die Tonsillen nicht hyertrophisch. Der Schädelumfang beträgt 54,5 cm.

Rechterseit besteht ein starker Cubitus valgus, linkerseits ist er nicht so stark ausgesprochen.

Eine Valgität des rechten Beines ist noch andeutungsweise vorhanden, links ist sie vollständig verschwunden.

Das rechte Bein mißt von der Spina iliaca ant. sup. bis zum Malleolus int. 90,5 cm, das linke 88 cm.

Die linke Wade ist 40,5 cm, die rechte 31 cm dick. Der Oberschenkel mißt 15 cm oberhalb des oberen Patellarrandes links 40,5 cm, rechts 43 cm.

Beim Liegen auf horizontaler Unterlage macht sich eine besondere Neigung nach der linken Seite geltend. Der rechte Darmbeinstachel tritt bedeutend hervor. Auf der linken Seite wölbt sich die Gegend des Tensor fasciae latae mehr als rechts. Die linke Beckenhälfte ist im Liegen so gesenkt, daß beide Beine gleichlang erscheinen.

Die Abduktion des linken Beines ist bis auf einen minimalen Rest aufgehoben.

Beim ersten Versuch das linke Bein passiv zu adduzieren, tritt deutliches Knacken im Hüftgelenk auf. Dann läßt sich die Adduktionsbewegung in ganz geringem Umfange ausführen.

Es besteht eine ausgesprochene Lendenwirbellordose. Bei Flexion des rechten Beines in Knie und Hüfte wird sie zum großen Teil ausgeglichen. Der Oberschenkel kann zur Unterlage (passiv) vielleicht bis zu einem Winkel von 125° gebeugt werden. Das linke Bein kann höchstens bis zu einem Winkel von 105° flektiert werden, und hierbei ist die Lordose vollständig ausgeglichen. Bei allen diesen Bewegungen linkerseits tritt Knacken und Krachen in Knie und Hüfte auf.

Rechts ist die Rotation vielleicht um 30—40° möglich. Links ist die Außenrotation vollständig auf-

gehoben, die Innenrotation ist nur in geringen Grenzen möglich.

Die Patella schaut links gerade nach vorn, während das rechte Bein wie gewöhnlich nach außen rotiert daliegt.

Der linke Trochanter steht $2^1/_2$ cm über der Roser-Nélaton'schen Linie, rechts in derselben. Der Abstand der Trochanterenspitze von der Mittellinie ist links größer als rechts (Trochanter springt stärker vor).

Der linke Fuß ist kleiner und schwächer als der rechte. Der linke Unterschenkel ist in seiner Länge im Vergleich zum rechten um gut $^1/_2$ cm in seinem Wachstum zurückgeblieben. Die Kniegelenke sind frei beweglich. In beiden jedoch hört man bei aktiven und passiven Bewegungen knackende Geräusche.

Beim Stehen sieht man eine ausgesprochene Lordose der Lendenwirbelsäule und dementsprechend eine übermäßige Verwölbung des Abdomens (Drehung des Beckens um die Querachse).

Die linke Glutäalgegend ist abgeflacht. Das rechte Taillendreieck ist verstrichen. Der ganze Oberkörper ist nach links gedreht. Die rechte Schulter steht etwas höher. Es besteht eine mäßige Skoliose der Lendenwirbelsäule nach links und eine kompensatorische Skoliose nach rechts in der Brustwirbelsäule.

Beim Sitzen besteht ein mäßig ausgesprochener Lendenwulst.

Beim Gehen sieht man ein leichtes Hinken mit Nachschleppen der linken Seite und mangelhafter Bewegung im Hüftgelenk links mehr ausgeprägt als rechts.

Das Röntgenbild zeigt im allgemeinen dieselben Veränderungen wie früher, nur daß die Knochen dem starken Wachstum der letzten Jahre entsprechend bedeutend stärker geworden sind.

Die linke Hüftgegend zeigt folgende Veränderungen: Der Femurkopf steht mit einem erheblichen Teile außerhalb der Pfanne, d. h. in Subluxationsstellung. Er hat seine runde gewölbte Oberfläche vollständig verloren und ist stark abgeflacht und abgeplattet. Der Schenkelhals ist sehr kurz und bildet mit dem Femurschaft einen Winkel von 148°. Die Pfanne selbst ist ausgeweitet und flach gebaut. Die Grenzen derselben sind verschwommen. Der obere Rand der Pfanne läuft in einen dachartigen Vorsprung aus (auf den noch näher einzugehen ist). Im unteren Teile der Pfanne, d. h. unterhalb des Femurkopfes sind radiär angeordnete streifige Schatten sichtbar. Die Pfanne selbst steht links bedeutend steiler als rechts.

Dieser Status unterscheidet sich von dem früheren hauptsächlich in folgenden Punkten:

Die Entwicklung der Muskulatur ist abgesehen von der der linken Hüftgegend eine gute zu nennen.

Die Knochen sind stark und kräftig geworden. Es hat ferner den Anschein, als ob die ganze rechte Beckenhälfte stärker gewachsen sei als die linke. Hierfür spricht auch das starke Hervortreten des rechten Darmbeinstachels, das früher nicht bestand.

Die Hypertrophie der Tonsillen ist vollständig geschwunden.

Die Valgität des linken Beines ist vollkommen beseitigt, obwohl sie doch früher bedeutend ausgesprochener war als rechts. Rechterseits dagegen ist sie noch andeutungsweise vorhanden.

Die Lordose ist jetzt viel ausgesprochener als früher und daneben hat sich auch eine Skoliose gebildet, der Beckenneigung nach links entsprechend.

Links ist die Außenrotation des Beines jetzt vollständig aufgehoben, während sie früher noch in geringen Grenzen möglich war. Die Innenrotation ist auch jetzt nur etwas behindert.

Bei allen Bewegungen, besonders aber bei passiven, ist ein deutliches Knacken in der linken Hüfte und Knie hörbar, beim Laufen soll es auch spontan auftreten.

Das Röntgenbild zeigt in den Knien, außer der geringen Valgität rechts, keinerlei Veränderungen.

5. Ambulatorisch wurde 1907 noch ein Fall von Coxa valga luxans in hiesiger Poliklinik behandelt.

Anamnestisch ist zu bemerken, daß Patientin, Frl. R., 25 Jahre alt, Privatiere, mit 6 Jahren bei Glatteis fiel und mäßige Schmerzen in der linken Hüfte verspürte. Sie war damals nicht bettlägerig, hat aber seit dieser Zeit wechselnde Beschwerden, sowie einen leicht hinkenden Gang. In der letzten Zeit haben die Beschwerden, vor allem die Schmerzen beim Gehen, in der linken Hüfte zugenommen.

Auch hier interessiert uns hauptsächlich das Röntgenbild. Es ist im großen und ganzen dasselbe wie in den vorhergehenden Fällen. Der Neigungswinkel beträgt 150°. Der Schenkelhals ist auffallend kurz. Der Femurkopf ist nicht, wie in normaler Weise rund, sondern er ist stark abgeplattet. Er sitzt auch nicht ganz in der Pfanne, sondern der Knorpel ist teilweise unbedeckt vom Pfannendach, d. h. der Kopf steht in Subluxationsstellung. Dies kommt daher, weil auch hier die Pfanne ziemlich flach gebaut ist. Sie steht, wie das ganze Darmbein überhaupt, etwas steil. Die Grenzen sind verschwommen und undeutlich.

Es ist nun angebracht, die einzelnen Fälle mit einander zu vergleichen und diejenigen Anomalien, die den einzelnen Fällen nicht gemeinsam sind, näher zu beleuchten:

Das Röntgenbild von Fall 4 zeigt einen eigentümlichen dachförmigen Vorsprung des oberen Pfannenrandes. Dies ist zwar auffallend, kann aber unter

dem nachfolgenden Gesichtspunkte noch als normal gelten. Grashey hat ihn an fast ganz normalen Hüftgelenken auch gefunden und erklärt ihn folgendermaßen: „Hier stoßen nämlich die vordere obere und hintere obere Pfannenrandlinie zusammen unter einem (perspektivisch) mehr oder weniger abgerundeten spitzen Winkel. Dieser Vorsprung ist oft so auffallend winklig, dass man ihn „obere Pfannenrandspitze" bezeichnen könnte". In unserem Falle dürfte wohl die untere Seite des Vorsprunges mit einer Knorpelschicht bedeckt sein, und es hat den Anschein, als ob der Knorpel auch noch über den Vorsprung hinaus gedrückt sei, gleichsam als hätte die Natur sich selbst helfen wollen, um die vollständige Luxation des Femurkopfes zu verhindern.

Bei Fall 2 und 4 steht der Trochanter des kranken Beines seitlich auffallend weit heraus. Hiervon ist wohl neben der Subluxation des Femurkopfes die nicht geringe Atrophie der Gefäß- und Beinmuskulatur schuld.

Aus den einzelnen Anamnesen ist zu entnehmen, dass in 3 Fällen ein Trauma, wenn auch ein geringfügiges, vorausging. Dies dürfte wohl ein auslösender Moment sein für das Zustandekommen der Luxation (siehe später).

Die Patientin in Fall 1 verspürt Schmerzen in der kranken Hüfte, seitdem sie einen Anfall von Gelenkrheumatismus gehabt hat. In ihrer Jugend hat sie Rachitis gehabt. Beides dürfte wohl zufällig sein.

In zwei Fällen bestanden mäßige Plattfüße und in einem von diesen (4) bestand früher auch ein Genu valgum des erkrankten Beines (siehe später).

In drei Fällen bestanden Lordosen, und wieder zwei Patienten hiervon hatten Skoliosen (siehe später).

Drei von den Patienten waren hauptsächlich in der Landwirtschaft beschäftigt. Dies ist zwar auffallend, doch dürften sich daraus wohl keine Schlüsse auf das Zustandekommen der Luxation ziehen lassen. Nur soviel könnte man vielleicht behaupten, daß schwere Arbeiten, z. B. Heben und Tragen von Lasten in den verschiedenen Körperstellungen, die Luxation bei vorhandener Coxa valga und abnormer Pfannenbildung begünstigen.

Die Ätiologie der Coxa valga luxans heute schon abzuschließen, wäre entschieden verfrüht; denn die Rachitis, die bei einem Falle in der Anamnese verzeichnet ist, dürfte wohl etwas ganz zufälliges sein, was mit der Pfannenbildung in gar keinen Zusammenhang zu bringen ist. Man muß also bis heute vor allem an eine angeborene Anomalie denken. Wenn Preiser über die Coxa valga congenita, die Vorstufe der kongenitalen Hüftverrenkung schreibt: „Die Steilheit der Darmbeinschaufeln bei der angeborenen Luxation und Coxa valga ist ebenso kongenital und ebenso Druckfolge, wie die Luxation selbst", so könnte man dies vielleicht auch für die Entstehung der Coxa valga luxans ins Feld führen. Preiser nimmt also für die Entstehung der Steilheit der Darmbeinschaufeln eine intrauterine Belastung an. Steht die Darmbeinschaufel steil, so steht auch die Pfanne steil. Warum aber die Luxation bei der Coxa valga luxans nicht wie bei der kongenitalen Hüftgelenksluxation schon angeboren ist, sondern erst später, vor allem um die Zeit der Pubertät auftritt, allmählich durch die Belastung oder auch plötzlich durch ein Trauma, darüber läßt sich heute noch nichts bestimmtes sagen. Vielleicht hängt das mit der besser ausgebildeten Gelenkkapsel und den stärker entwickelten Bändern zusammen, die den Gelenkkopf

in der Pfanne festhalten. Doch darf man hierauf vielleicht nicht allzu großen Wert legen.

Eine andere wichtige Frage ist die, warum sich die Pfanne nicht wie gewöhnlich tief formt, sondern flach bleibt. Die Pfannenbildung hängt offenbar mit dem intrauterinen Druck zusammen. Im frühembryonalen Leben ist die Valgusstellung des Femur physiologisch. Wird der Femur nun durch irgend eine Ursache, z. B. durch den fest um den Embryo liegenden Uterus bei geringen Mengen Fruchtwasser, an der zur normalen Entwicklung notwendigen Verminderung der extremen Abduktionsstellung gehindert, so bleibt die Valgusstellung länger bestehen, als dies gewöhnlich der Fall ist. Dadurch kann das obere Ende des Femurs nicht in den richtigen Kontakt mit der Pfanne kommen, und diese bleibt dann, wie leicht erklärlich, in der Entwicklung zurück. „Das überhängende Dach der Pfanne", um mit Klapp zu reden, kann sich nicht richtig bilden, und darin gerade ist wohl auch die Hauptursache für die spätere Luxation zu suchen.

Wie entsteht nun eigentlich die Luxation?

Das normale Hüftgelenk ist ein Nußgelenk, das so gut ausgebildet ist, daß es nicht leicht zur Luxation kommen kann. Der Schenkelkopf sitzt fest in der Pfanne und findet an dem oberen Pfannenrande einen kräftigen Widerstand. Auch halten die Bänder der Gelenkkapsel und das Ligamentum teres den Kopf einigermaßen in der Pfanne fixiert.

Anders liegen die Verhältnisse schon, wenn eine Coxa valga besteht. Infolge des steil gestellten Schenkelhalses steht der Femurkopf nicht mit der ganzen Pfanne in Berührung, sondern er drückt hauptsächlich gegen den oberen Teil der Pfanne. Hier aber ist es wieder das gut ausgebildete Dach der Gelenkpfanne, daß dem Femurkopf einen kräfti-

gen Widerstand entgegensetzt und es auch nicht so leicht zur Luxation kommen läßt.

Kommt nun zu der Coxa valga noch eine flache und steil gestellte Pfanne, an der auch das obere Dach sehr mangelhaft gebildet ist, hinzu, so liegen die Verhältnisse für eine Luxation weit günstiger. Der steil gestellte Oberschenkelhals mit dem abgeplatteten Kopf kann an der Pfanne emporgleiten, ohne irgendwo einen wesentlichen Widerstand zu finden. Durch die stete Belastung oder auch durch ein Trauma können die Bänder gedehnt werden, und so wird auch dieser geringe Widerstand, der den Kopf noch an der Luxation hinderte, mit Leichtigkeit beseitigt. Daß die Belastungsrichtung hierbei auch eine große Rolle spielt, braucht nicht besonders hervorgehoben zu werden. Ein abduziertes Bein würde nicht so leicht luxieren, wie ein adduziertes, bei dem ja die Pfannenrichtnng und die Belastungsrichtung mehr oder weniger parallel verlaufen. Inwieweit der Pes planus und das Genu valgum Einfluß auf die Luxation haben, kann man noch nicht genügend übersehen. Daß sie einen gewissen Einfluß darauf haben, unterliegt keinem Zweifel, da ja auch sie die Belastungsrichtung mehr oder weniger ändern. Interressant ist gerade in dieser Hinsicht Fall 4. In den $2^3/_4$ Jahren, die zwischen den beiden Untersuchungen liegen, hat sich das Genu valgum des erkrankten Beines vollständig, ohne ärztliche Behandlung, zurückgebildet. Vielleicht hat auch in den andern Fällen früher einmal ein Genu valgum bestanden, das aber zur Zeit der Untersuchung schon wieder verschwunden war. Es ist ja nicht gesagt, daß es immer so deutlich und hochgradig sein muß, wie gerade in dem Falle 4. Für spätere Fälle von Coxa valga luxans wäre es daher wohl angebracht, ein besonderes Augenmerk darauf zu haben und diesbezügliche Erkundigungen einzu-

ziehen. Die Deformität muß sich hauptsächlich durch starkes Wachstum des Epicondylus lateralis korrigiert haben. Der Patient in Fall 4 giebt nämlich an, bei der Arbeit meistens gestanden, jedoch das kranke Bein immer geschont zu haben. Der geringen Schonung dürfte aber wohl kaum größere Bedeutung beigelegt werden, geringen Einfluß soll sie ja wohl gehabt haben.

Im Anschluß hieran sei auch darauf aufmerksam gemacht, daß bei starkem Genu valgum eine Art geringer Subluxation des Femurkopfes vorkommen kann, wie uns einige vorliegende Röntgenaufnahmen beweisen. Die Pfanne, Femurkopf und -Hals sind in diesen Fällen vollkommen normal gebildet. Die Subluxation ist also nur eine Folge der fehlerhaften Belastungsrichtung. Die Luxation muß also durch eine geeignete Behandlung des Genu valgum zu beheben sein.

Symptomatologie und Pathalogische Anatomie der Coxa valga luxans:

Die Patienten klagen anfangs über leichte Ermüdbarkeit und Schmerzen nach längerem Gehen. Bald treten die Schmerzen schon nach kleineren Spaziergängen auf, und schließlich sind selbst die geringfügigsten Bewegungen schmerzhaft. Das Allgemeinbefinden ist in solchen Fällen kein gutes.

Objektiver Befund: Die Patienten hinken meist sehr stark. Der Trochanter steht zuweilen enorm weit vor. Die Trochanterspitze steht entweder in oder oberhalb der Roser-Nélaton'schen Linie, da infolge der Subluxation die Symptome, die der vergrößerte Neigungswinkel macht, mehr oder weniger aufgehoben sind. Das Bein selbst steht in Adduktionsstellung und Außenrotation. Die Rotationsbewegungen sind aufgehoben oder doch wenigstens beschränkt, und zwar ist hauptsächlich die Innenrotation vermin-

dert. Bei allen passiven Bewegungen ist ein deutliches Knacken im Gelenk hörbar. Das kranke Bein ist fast regelmäßig verkürzt. Die betreffende Gesäß- und Beinmuskulatur ist atrophisch. Das Becken ist nach der kranken Seite geneigt und infolgedessen tritt meistens eine Skoliose der Lendenwirbelsäule und kompensierende Skoliose der Brustwirbelsäule ein. Durch die Luxation wird der Schwerpunkt des Körpers verlagert, und dadurch entsteht häufig eine Lordose im Bereiche der Lendenwirbelsäule.

Im Röntgenbild sieht man einen kurzen Schenkelhals (der abgeplattet ist). Der Winkel, den der Schenkelhals mit dem Schenkelschaft bildet, ist größer als 125—128°. Die Gelenkpfanne steht steil und ist sehr flach gebaut, d. h. sie hat nicht die normale Tiefe. Die Grenzen derselben sind nicht deutlich zu erkennen, sie erscheinen verschwommen. Der Gelenkkopf steht zur Pfanne in Subluxation, d. h. ein Teil der Knorpelfläche wird von dem oberen Dach der Pfanne, weil sie schlecht ausgebildet ist, unbedeckt gelassen. Unterhalb des Gelenkkopfes ist die Pfanne meistens mit radiär angeordneten streifigen Schatten ausgefüllt.

Die richtige Diagnose einer Coxa valga luxans ist nur durch das Röntgenbild zu stellen. Differentialdiagnostisch dürfte wegen der typischen Veränderungen an Pfanne und Schenkelhals kaum etwas anderes in Betracht kommen.

Die Prognose quoad sanationem ist immer ungünstig zu stellen, weil man therapeutisch nichts tun kann. Quoad vitam ist die Prognose nicht ungünstig.

Die Therapie der Coxa valga luxans hat bis jetzt in allen Fällen versagt. Massage, Bäder, Streckverband haben weder die Schmerzen gelindert, noch eine Besserung des Ganges zur Folge gehabt. Dies liegt einzig an den ungünstigen anatomischen Ver-

hältnissen des Schenkelhalses und vor allem der Pfanne. Selbst ein operativer Eingriff, der ja bei einer gewöhnlichen Coxa valga meist Besserung bringt, dürfte hier kaum ein besseres Resultat bringen. Hinderlich ist allein die steil gestellte flache Gelenkpfanne, die dem emporrutschenden Kopf keinen Widerstand entgegen setzen kann.

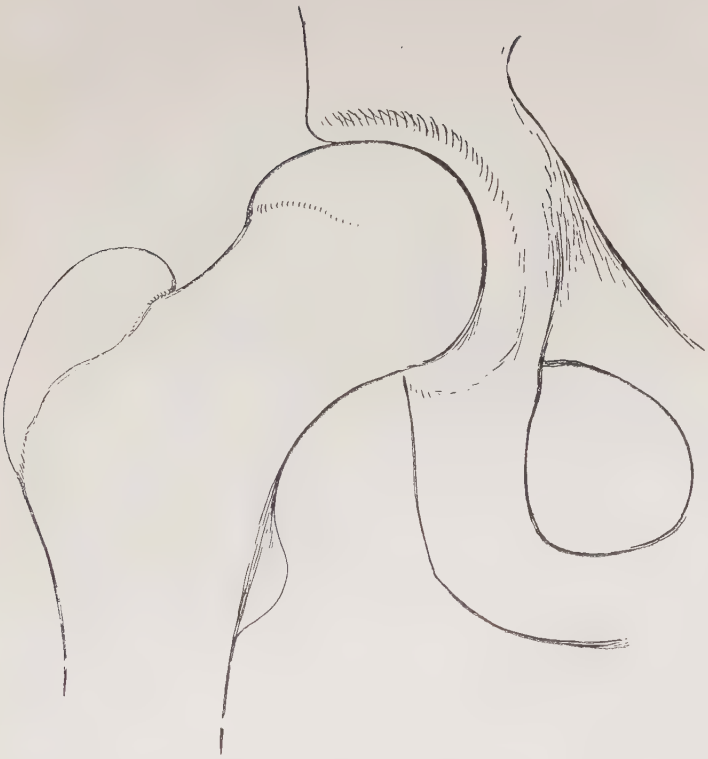

Gesunde Seite von Fall 4.

Kranke Seite von Fall 4.

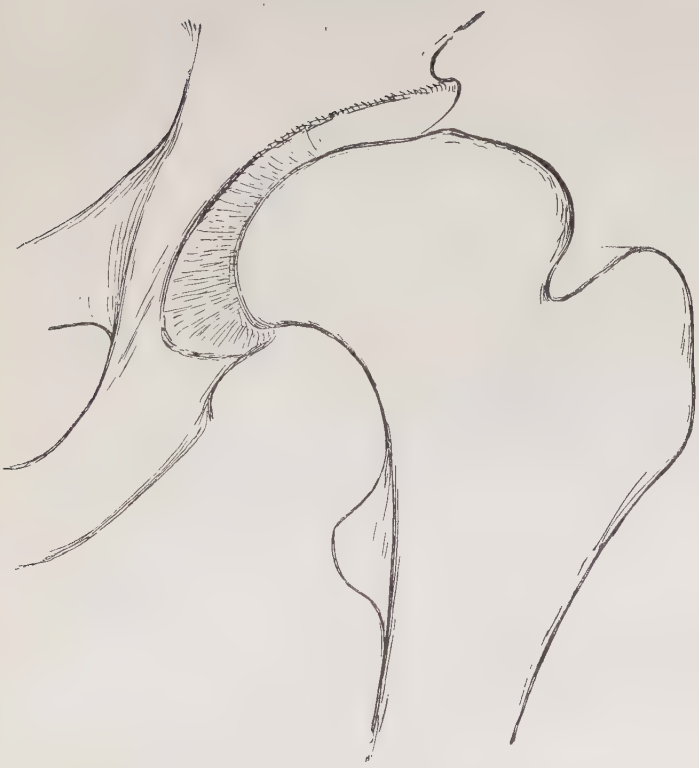

Kranke Seite von Fall 4 ($2^{3}/_{1}$ Jahre später).

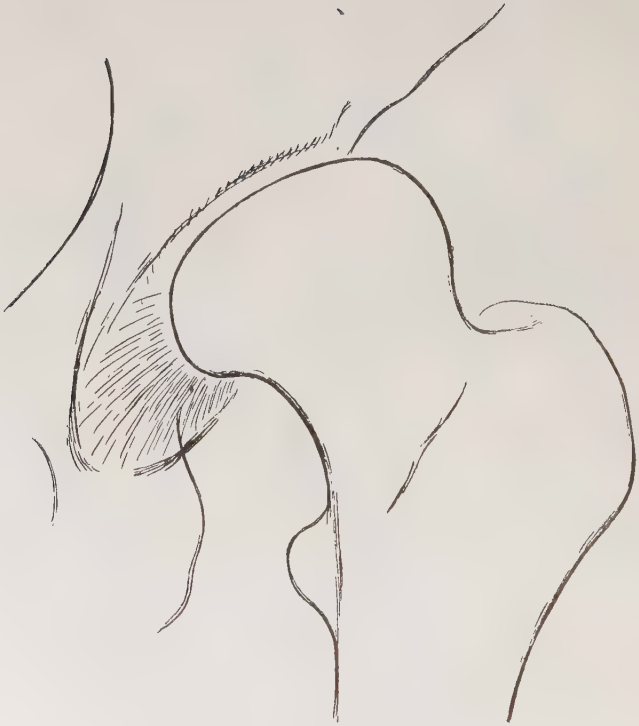

Fall 5.

Literatur.

1. Asshoff L.: Lehrbuch der pathol. Anatomie 1909.
2. David: Beitrag zur Frage der Coxa valga. Orthop. Kongr. 1904.
3. David: Beitrag zur Frage der Coxa valga, Zeitschift für orthop. Chir. 1907 Bd. 1 und 2.
4. David: Coxa valga: Monatsschrift für orthop. Chir. Berlin 1907 Bd. 7.
5. Fränkel u. Lorey: Rachitis im Röntgenbilde. Archiv u. Atlas der normalen und pathol. Anatomie 1910.
6. Grashey: Atlas typischer Röntgenbilder vom normalen Menschen. Lehmann's mediz. Atlanten Bd. V.
7. Hesse: Ueber eine Beobachtung von bilateral. idiopath. juven. Osteoarthritis deformans des Hüftgelenks. Mitteilungen aus dem Grenzgebiet der Medizin u. Chirurgie. Bd. 15.
8. Klapp: Coxa valga und Luxatio coxae. Sitzungsbericht der niederrheinischen Gesellschaft für Natur- und Heilkunde zu Bonn. 18. 6. 1906.
9. Köhler A. Die normale und pathol. Anatomie des Hüftgelenks und Oberschenkels in röntgenographischer Darstellung. Archiv und Atlas der normalen und pathol. Anatomie in typischen Röntgenbildern 1905.
10. Kumaris. Ein Beitrag zur Lehre der Coxa valga, mit besonderer Berücksichtigung der sogenannten Coxa valga luxans. Archiv f. Klin. Chir. 08. Bd. 87.
11. Lauenstein: Bemerkungen zu dem Neigungswinkel des Schenkelhalses. Archiv für klin. Chir. Bd. 40.
12. Lauenstein: Demonstration zu dem Thema der Coxa valga. Münchener Med. Wochenschrift 1897.

13. Leser: Lehrbuch der Chirurgie 1908.

14. Manz: Die Ursachen der statischen Schenkelhalsverbiegungen. Beitrag z. kl. Chir. Bd. 28.

15. Mikulicz: Ueber individuelle Formdifferenzen am Femur und der Tibia. Archiv f. Anatomie u. Physiol. 1878.

16. Preiser: Die Coxa valga congenita, die Vorstufe der kongenitalen Hüftverrenkung. Deutsche Zeitschr. f. Chir. 1908. Bd. 94.

17. Stern: Ueber Coxa valga luxans. Inaug. Diss. Bonn 1906.

18. Stieda: Ueber Coxa valga adolescentium. Archiv für klin. Chir. 1908. Bd. 87.

19. Thiem: Ueber Coxa valga traumatica. Chirurgenkongress 1897.

20. Turner: Ueber die sogenannte Coxa valga. Zeitschrift f. orthop. Chirurgie XIII, 1. 1904.

Lebenslauf.

Geboren am 28. Juli 1883 zu Effelder, Kreis Mühlhausen i. Thür., katholisch, Kaufmannssohn, besuchte ich zunächst die Volksschule meines Geburtsortes, darauf die Gymnasien zu Dingelstädt, Fulda und Hersfeld. 1902 bekam ich zu Fulda den Einjährigen Berechtigungsschein, Ostern 1905 machte ich zu Hersfeld das Abiturientenexamen; widmete mich darauf dem Studium der Medizin in München, Würzburg, Jena, Berlin und Freiburg i. Br., wo ich am 20. Dezember 1910 das Staatsexamen mit „Gut" bestand. Am 20. Januar 1911 promovierte ich ebendaselbst mit der Note „magna cum laude". Meiner Militärpflicht genügte ich 07/08 zu Würzburg beim 2. bayr. Feld-Art.-Reg. Z. Z. bin ich Med. Prakt. am Städt. Krankenhaus zu Crefeld.

Johannes Hieronymus Richardt.